

ALPS I

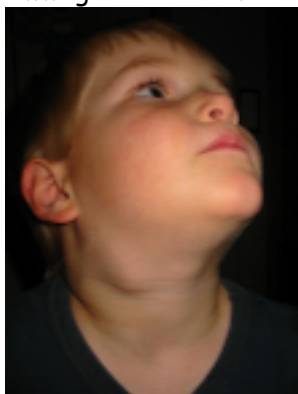
Autoimmun Lymphoproliferatives Syndrom I

Wir sind Birgit und Henry Nuxoll und wollen von unserem Sohn Fynn berichten, der mit einem sehr seltenen Immundefekt geboren wurde. Fynn kam am 17.02.98 mit Kaiserschnitt zur Welt. Zunächst entwickelte er sich unauffällig, ohne Erkrankungen. Als Fynn ein $\frac{1}{2}$ Jahr alt war, wurde ihm aufgrund einer hartnäckigen Erkältung dann das erste Mal ein Antibiotikum verabreicht. Sein erster Winter war geprägt durch ständig wiederkehrende Atemwegsinfektionen, die erst durch die Gabe von Antibiotika abklang. Zudem bemerkten wir Weihnachten 98 das Fynns Lymphdrüsen am Hals extrem angeschwollen waren. Im folgenden Sommer ging es unserem Sohn sehr gut. Dennoch nahmen die Schwellungen nicht ab. Die behandelnden Ärzte maßten diesem Symptom jedoch keine besondere Bedeutung zu.

Mit dem Beginn des Herbstes verschlechterte sich Fynns Zustand nach dem bekannten Muster: Es begann mit einem gewöhnlichen Husten, der sich schnell zu einer Bronchitis entwickelte. Daraufhin wurde er zunächst mit konventionellen Mitteln behandelt, bis dann doch Antibiotika verabreicht wurde. Kurz nach Abklingen der Symptome infizierte er sich dann meist erneut. Im Februar 2000 machte eine Lungenentzündung einen Krankenhausaufenthalt für unseren Sohn erforderlich. Die Ärzte vermuteten frühkindliches Asthma und führten die vergrößerte Milz und die ständig geschwollenen Lymphdrüsen auf die Infekte zurück. Im Frühsommer des gleichen Jahres erkrankte unser Junge binnen sechs Wochen dreimal an Scharlach. Da Fynns bisherige Ärzte sich unserer Meinung nach zuwenig ursächlich mit seinen Problemen auseinandersetzen und die ständige Behandlung mit Antibiotika uns besorgte, wechselten wir zu einer Ärztin, die auch über homöopathische Kenntnisse verfügt. Unser mittlerweile zweijähriges Kind reagierte zunächst sehr positiv auf die homöopathischen Mittel und blieb über Monate gesund.

Im September 2000 mussten wir dann mit Fynn erneut das Krankenhaus aufsuchen. Er hatte hohes Fieber und derart vergrößerte Organe (Milz, Leber, Drüsen), dass es ihm nicht möglich war aus dem Stand einen Gegenstand aufzuheben. Nach drei Tagen klangen die Symptome ab und Fynn konnte die Klinik verlassen. Uns teilte man mündlich- einen schriftlichen Bericht erhielten wir erst 15 Monate später - mit, dass eine EBV Infektion (Pfeifferschen Drüsenfieber) die Ursache der Erkrankung sei. Über ein Jahr blieb Fynns Zustand zunächst stabil. Einzig auffällig waren seine großen Lymphdrüsen am Hals. Ende August 2002 häuften sich erneut Infektionen. Fynn fieberte bis zu 40° und insbesondere seine Milz war stark vergrößert. Unsere Ärztin veranlasste eine Blutanalyse und war beim Ergebnis ratlos, zeigte es doch eine akute EBV Infektion nebst verminderten IGG und IGM-Werten. Dies hätte so, ein Jahr, nachdem vom Krankenhaus eine EBV-Infektion diagnostiziert worden war, nicht der Fall sein können. Fynns Zustand verschlechterte sich derweil zusehends. Am 4. November 2001 bringen wir ihn erneut ins Krankenhaus. Der Verdacht auf Leukämie wird geäußert. Als man endlich den verschollenen Entlassungsbericht vom September 2001 findet, klärt sich der Sachverhalt ein wenig auf. Fynn war damals gar nicht am Pfeifferschen Drüsenfieber erkrankt sondern ein Virus war für den Infekt verantwortlich. Dafür wird für seinen akuten Zustand eine EBV-Infektion bestätigt. Weitere Untersuchungen belegen einen IGG-Subklassendefekt.

Zu Weihnachten 2001 erhalten wir dann die Diagnose: CVID. Bis zum Beginn der Therapie mit Immunglobulinen vergehen aber noch Wochen. Fynn braucht wöchentlich Immunglobuline und unser Arzt empfiehlt uns eine Uniklinik aufzusuchen. Wir beginnen uns mit der Krankheit unseres Kindes auseinanderzusetzen und stoßen auf die DSAT. Auf deren Rat suchen wir im Mai 2002 erstmalig den Kontakt zu Dr. Niehues in Düsseldorf. Dieser erklärt uns zunächst, dass CVID ein weitgefaster Oberbegriff ist. Weitere Blutanalysen und -Kontrollen sowie eine Drüsenbiopsie lassen zunächst eine Häufung „doppelt negativer T-Zellen“ erkennen und führen letztendlich zur Diagnose von ALPS I. Eine anschließende humangenetische Untersuchung lässt einen Gendefekt aus der väterlichen Vererbungslinie erkennen. Das Besondere an seiner Form von ALPS I sind die stark erniedrigten Immunglobulin-Werte.



Fynn im Oktober 2002



Fynn im Juli 2004

ALPSI bedeutet für Fynn und uns insbesondere: immer wieder anschwellende Lymphdrüsen mit Einlagerung der Doppelt negativen T-Zellen. Ein erhöhtes Risiko von Krebs ist dadurch gegeben. Bei extremer Ausprägung wird Cortison verabreicht. Die subkutane Gabe von Immunglobulinen wird beibehalten. Wir fahren alle drei Monate zur Kontrolle nach Düsseldorf. Es wird regelmäßig eine Sonographie der Lymphdrüsen, der Milz sowie der Leber durchgeführt. Fynn geht es heute gut. Seine Infektanfälligkeit hat stark abgenommen. Mit Beginn des Herbstes ist eine Vergrößerung der Lymphdrüsen, speziell am Hals zu beobachten. Fynn hat noch eine zweijährige Schwester, bei der kein Immundefekt festgestellt wurde. Wir würden uns sehr freuen eine Familie kennen zu lernen, die ebenfalls von ALPS I betroffen ist.